

CASO CLINICO 1

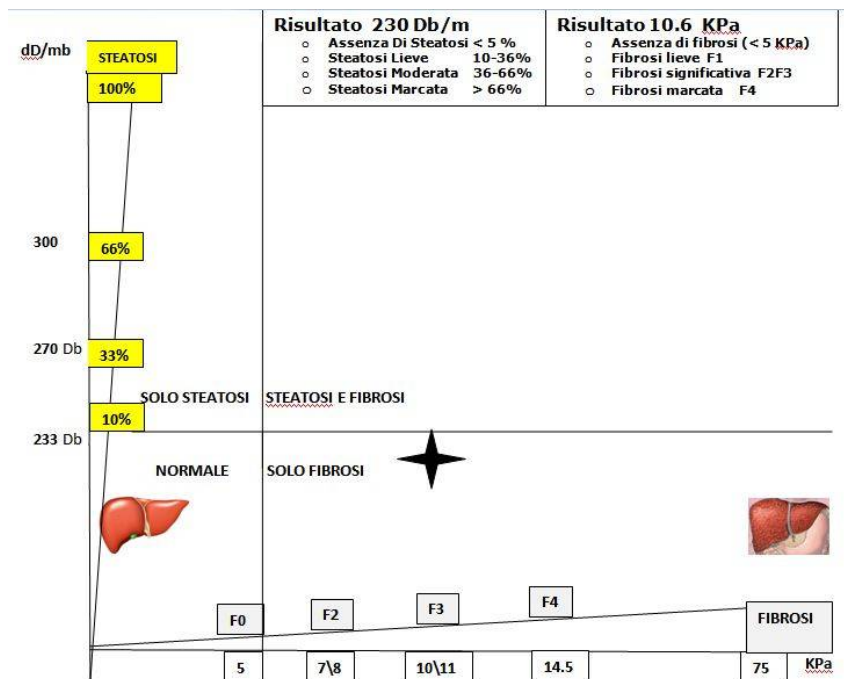


FIGURA 1

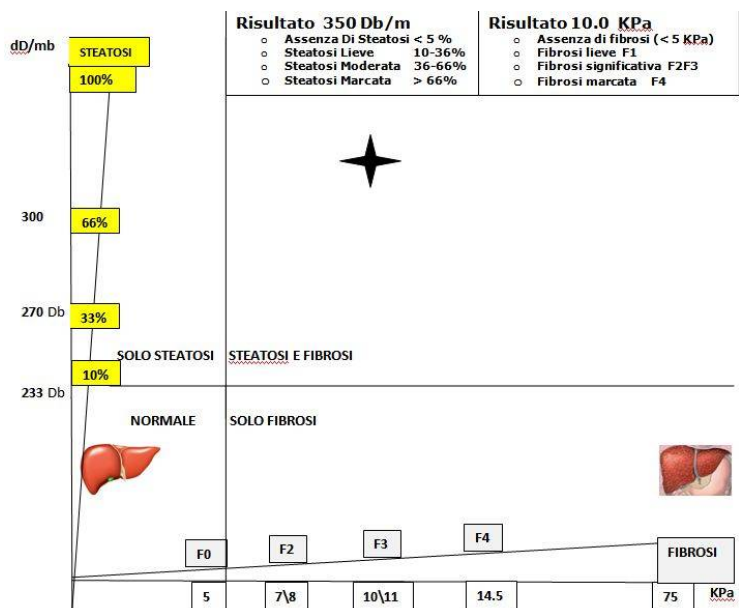


FIGURA 2

Donna di 64 anni affetta da epatite cronica virale C curata con i nuovi farmaci antivirali per 3 mesi. Ha terminato la cura 12 mesi fa. Ha aumentato il peso di 8 kg motivando con aumento dell'assunzione di cibo.

Figura 1: FIBROSCAN® CAP PRIMA DEL TRATTAMENTO Risultato: Solo fibrosi di grado significativo 10.6.

Figura 2: FIBROSCAN® CAP DOPO 12 MESI DAL TERMINE DEL TRATTAMENTO: La Fibrosi si mantiene di grado significativo probabilmente a causa della comparsa di marcata steatosi. FIBROSI ASSOCIATA A STEATOSI.

Nomogramma A1 \A2 rappresenta il livello di steatosi sulla linea verticale e fibrosi sulla linea orizzontale.

La paziente, nonostante sia guarita dalla infezione virale, si è lasciata andare ad un regime alimentare scorretto (cosa che probabilmente in precedenza aveva evitato nel tentativo di tenere sotto controllo l'epatite C).

Ciò ha comportato, come reso noto da Fibroscan®, una mancata diminuzione del rischio epatico, e il perdurare della fibrosi a causa della comparsa di steatosi marcata (Figura 2).

